EIN

BEITRAG ZUR ANATOMIE

DES

GLAUCOMA ACUTUM.

VON

Dr. ALOIS BIRNBACHER

K. K. A. Ö. PROFESSOR DER AUGENHEILKUNDE IN GRAZ.

MIT ZWEI TAFELN.

GRAZ.

LEUSCHNER & LUBENSKY

K. K. UNIVERSITÄTS-BUCHHANDLUNG.

1890.

K. K. UNIVERSITÄTS-BUCHDRUCKEREI ‚STYRIA' IN GRAZ.

EINLEITENDES.

Bei der Deutung anatomischer Befunde, die an glaucomatösen Augen gemacht wurden, entstehen daraus grosse Schwierigkeiten, dass es bei manchen Erscheinungen schwer wird, zu entscheiden, ob der vorliegende Befund schon bei Beginn der Krankheit in der vorgefundenen Weise bestand, oder ob er im Verlaufe der Erkrankung mehr oder weniger verändert worden, oder aber erst einem späteren Krankheits-Stadium seine Entstehung verdankt.

Dies rührt daher, dass bisher in der grossen Mehrzahl überhaupt nur solche Augen zur anatomischen Untersuchung kamen, welche schon sehr vorgeschrittenen Glaucom-Stadien angehörten. Aber auch die wenigen Fälle, in denen noch relativ gutes Sehvermögen zur Zeit des Todes bestand, oder die in relativ kurzer Zeit nach dem ersten Glaucom-Anfalle zur Untersuchung kamen, sind noch nicht ganz gut zu verwerthen, weil einmal in allen diesen [1]) iridectomirt worden war, und dann, weil bei allen zwischen dem ersten Auftreten glaucomatöser Symptome bis zur Enucleation oder dem Tode noch immer Zeiträume lagen, die für den Ablauf pathologischer Processe schon sehr in's Gewicht fallen. Der Fall V. Schnabel's [2]) war zwar am neunten Tage nach

[1]) Fuchs, Archiv für Ophth., Bd. XXX, Abh. 3, pag. 124.

[2]) Archiv für Augenheilkunde, Bd. 7, pag 122.

der Iridectomie gestorben, doch war nicht zu eruiren, seit wann früher schon Glaucom bestanden, und dies dürfte nach dem Befunde (steilwandige Excaration von 0·45 *mm* Tiefe) gewiss kein kurzer Zeitraum gewesen sein; endlich war dies ein Bulbus, der vierzehn Jahre in Alcohol gelegen.

Es kann uns darum nicht Wunder nehmen, dass in der Glaucom-Literatur immer wieder der Wunsch auftaucht nach anatomischen Befunden wirklich frischer Glaucom-Fälle.

Zur Erfüllung dieses Wunsches einen kleinen Beitrag zu liefern, will ich — unterstützt durch einen seltenen glücklichen Zufall — im Folgenden versuchen.

Die eingangs erwähnten Gründe mögen die vielen Details der Beschreibung entschuldigen, da ich glaubte, Nichts vernachlässigen zu sollen; denn wer kann es voraussehen, in welche Bahnen vielleicht noch die zukünftige Glaucom-Theorien — eine sehr fruchtbare Sippe — gelenkt werden.

Ich will also nach Mittheilung der Krankengeschichte den anatomischen Befund geben, daran eine Besprechung über den muthmaasslichen Zusammenhang der einzelnen Veränderungen knüpfen und in einer Schlussbetrachtung die mir wahrscheinlichsten Consequenzen von den einzelnen Erscheinungen auf die Hauptsymptome des Glaucom-Processes zu ziehen versuchen.

Henriette P., 54 Jahre alt, Oberförstersgattin, aus Gusswerk, wurde am 9. Jänner 1887 auf die hiesige chirurgische Klinik aufgenommen, weil sie durch Hinstürzen auf geschichtete Holzklötze eine Rippenfractur erlitten hatte. Das linke Auge ist seit mehreren Jahren an Glaucoma chronicum nahezu erblindet. Mit dem rechten Auge hat sie bisher ungestört gearbeitet, gelesen etc., gibt an, weder Sehstörung, noch Schmerzen an demselben gehabt zu

haben. Allmälig entwickelte sich bei der Patientin eine Pleuro-Pneumonia sinistra, und sie wurde auf die chirurgische Abtheilung transferirt.

Hier [1]) traten am *24. Jänner* unter heftigen Schmerzen die ersten Glaucom-Erscheinungen ganz plötzlich auf: Cornea rauchig trübe, oberflächlich gestichelt, Vorderkammer sehr seicht, Pupille weit und starr. Intraocularer Druck bedeutend gesteigert. Nur quantitative Lichtempfindung. Heftige Schmerzen gegen Stirn und Schläfe ausstrahlend; Eserin.

25. Jänner. V = $^1/_{50}$. Concentrische Gesichtsfeldbeschränkung, verwechselt blau und grün. Druck noch immer ungeändert. Wegen des schlechten Allgemeinbefindens wird die Iridectomie nicht vorgenommen.

28. Jänner. Die Erscheinungen am Auge unverändert.

Am *31. Jänner,* 1 Uhr morgens, trat exitus lethalis ein und der rechte Bulbus wurde neun Stunden nach dem Tode von mir enucleirt.

Der Sectionsbefund der Innen-Organe ergab neben vielem anderen auch eine Endokarditis.

Der Güte des Herrn Prof. Eppinger, dem ich hier meinen besten Dank dafür sage, verdanke ich die Ueberlassung des interessanten Auges.

Der Bulbus wurde nach der Enucleation alsogleich in Müller'sche Flüssigkeit gegeben, in welcher er bei öfterem Wechsel der Flüssigkeit durch sechs Wochen blieb; dann wurde er ausgewaschen, bis das Wasser farblos abgieng, und nun von 50% beginnend in immer höherpercentigen Alcohol gebracht und nach

[1]) Ich verdanke die Krankengeschichte der Güte des derzeitigen Assistenten der k. k. Augenklinik, Herrn Dr. A. Elschnigg, welcher die Patientin damals zu untersuchen Gelegenheit hatte.

guter Erhärtung in Alcoh. absolut. in eine vordere, eine äquatorielle und eine hintere Zone getheilt. Das zu Schnitten bestimmte Materiale wurde sorgfältigst in Celloidin gebettet und mittels Microtom geschnitten. Als Färbemethoden wurden am ausgiebigsten die Hämatoxylin-Eosin-Färbung, aber auch den speciellen Zwecken entsprechend verschiedene andere Methoden angewandt.

Makroscopischer Befund.

Die Axe des gehärteten Bulbus beträgt 24·5 *mm*, sein äquatorieller Durchmesser 22·3 *mm*.

Der Cornea-Scleralfalz ist nahezu ausgeglichen; die Hornhaut erscheint abgeflacht. Dass dies wirklich wenigstens für den horizontalen Meridian der Fall ist, kann man erweisen, wenn man einen horizontalen Meridional-Schnitt des fraglichen Bulbus mit ebensolchen aus verschiedenen gleichaltrigen und gleichconservirten normalen Bulbis so mit den Deckgläsern übereinander legt, dass die Corneal-Scheitel correspondiren; oder auch dadurch, dass man bei ganz gleichbleibenden optischen Bedingungen von solchen zwei Präparaten mit dem Zeichenprisma genaue Contouren der Corneal-Oberfläche entwirft, davon eines der Bilder auf Pauspapier zeichnet und dann über das andere legt.

Die Vorderkammer ist seicht, die Linse zeigt einen axialen Durchmesser von 5·2 *mm* und einen äquatoriellen von 7·5 *mm*. Ihre Form ist durch auffallende Abflachung der Gegend des Aequators der einer Linse aus den ersten Lebensjahren ähnlich geworden.

Die Sehnerven-Papille ragt ein wenig über das Niveau der umgebenden Retina hervor.

Mikroscopischer Befund.

I. Vordere Zone.

Das Epithel der Conjunctiva bulbi enthält in den mittleren und tieferen Schichten stark erweiterte Intercellular-Räume; die äussersten Schichten fehlen.

Das Gewebe der Conjunctiva selbst ist aufgelockert, die Lumina der Gefässe erweitert, deren Wand unverändert; in fast allen kleineren Venen sieht man auffallend viele weisse Blutkörperchen, vorwiegend in Randstellung. Ausserdem findet man zahlreiche spaltförmige, von Endothel ausgekleidete, im Uebrigen wandungslose Canäle mit feinkörnigem, mit keinem Farbstoffe tingirbarem Inhalte (erweiterte Lymphbahnen).

Vom Corneal-Epithel sind nur in der Periferie die tiefsten und mittleren Schichten im Zustande grosser Auflockerung stehen geblieben; im Centrum, etwa dem Gebiet der Pupille entsprechend, fehlt das ganze Epithel, und die Membrana Bowmani liegt offen zu Tage.

Diese letztere ist vollkommen intact; die Nerven-Canäle nicht sichtbar.

Die Substanz der Cornea zeigt in den tieferen und mittleren Schichten zahlreiche, am Querschnitte spindelförmige Lücken zwischen den Lamellen, und in den meisten dieser Lücken sieht man die Hornhaut-Zellen mitten ausgespannt.

Die Descemetische Membran ist im Allgemeinen sammt ihrem Endothel intact, mit Ausnahme der Gegend in der Nähe der Kammerbucht, auf deren Beschreibung wir sogleich näher eingehen wollen.

Die Bucht der vorderen Kammer besitzt eine sehr verschiedene Configuration, je nachdem man die Meridional-Schnitte verschiedener Quadranten in Betracht zieht. In einer Zone, die etwa die mittleren zwei Drittheile der oberen Hälfte der Vorderkammer beträgt, ist die letztere in der Periferie bedeutend verkleinert durch den Umstand, dass ein 0·40 *mm* betragendes Stück der Iris-Periferie an die hintere Fläche der Cornea fest angelegt ist. In der hiedurch entstandenen neuen Kammerbucht liegen auf einer Strecke von 0·12 *mm* feinkörnige, sich mit Eosin wenig tingirende Massen.

Zwischen der Iris-Vorderfläche und dem Endothel der Descemetischen Membran, respective im äussersten Winkel, dem Balkenwerke des Ligamentum pectinatum, besteht in dieser Strecke eine wirkliche feste Verwachsung. An sehr dünnen Schnitten sieht man stellenweise Gruppen von drei bis fünf stumpfspindeligen Zellen, welche aus dem Balkenwerke des Fontana'schen Raumes in das Gewebe der Iris herübergreifen. Bei mechanischer Trennung bleibt in der Regel das Balkenwerk des Fontana'schen Raumes an der Iris hängen. Diese Verwachsung erreicht perifer nie die eigentliche alte Kammerbucht, sondern betrifft auch in der Mitte dieses Abschnittes nur einen vor dieser gelegenen Irisantheil. An Schnitten, die dem mittleren Antheile dieses Theiles der Kammerbucht entnommen sind, liegt zwar auch das periferste Stück der Iris-Vorderfläche dem Balkenwerke des Fontana'schen Raumes knapp an und die Kammerbucht ist hier durch Aneinanderlegen ihrer Wände vollkommen aufgehoben, aber im periferstен Theile besteht nirgendwo eine wirkliche Verwachsung.

An jenen Schnitten, welche aus den beiden seitlichen Antheilen des verwachsenen Bezirkes stammen, wo aber die fest verwachsene Strecke noch 0·30—0·20 *mm* beträgt, ist die alte Kammerbucht als solche erhalten, wenn auch durch Näherrücken der Wände verkleinert. Hier reicht die Aneinanderlegung der beiden Wände nicht weiter als die Verwachsung. An regelmässigen Schnittfolgen kann man sehen, dass dieser hintere, durch die Verwachsungsbrücke von der übrigen Vorderkammer abgetrennte Antheil von beiden Seiten blindsackartig hinter die Verwachsung hineinreicht, und nur auf eine Strecke, die etwa ein Drittheil eines Iris-Quadranten beträgt, die Kammerbucht bis an ihr Ende verlegt ist.

Die Balken des Ligamentum pectinatum zeigen in der Mitte des verwachsenen Sectors geringe Vermehrung ihrer Kerne, in den seitlichen Parthien desselben kann nicht einmal eine solche nachgewiesen werden. Die Umgebung des Canalis Schlemmii ist normal, ebenso dessen Wandbekleidung; ein Inhalt lässt sich nicht nachweisen. An dem Endothel der Descemetischen Membran findet man in der Nähe der neuen Kammerbucht kleine, aus gewucherten Endothel-Zellen gebildete Wärzchen.

Auch an der Iris-Vorderfläche ist das Gewebe sowol in dem Antheile, welcher mit der gegenüberliegenden Wand der Kammer verwachsen ist, als auch an der freien Oberfläche bis in das letzte Drittheil vor dem Pupillarrande, verdichtet, die Zellen vermehrt, und zwar betrifft diese Veränderung der Iris-Vorderfläche nicht nur den in Rede stehenden Sector, sondern nahezu die ganze obere Hälfte der Iris bis zum horizontalen Meridian.

Im ganzen übrigen Umfange der Kammerbucht ist der unmittelbar vor der Iriswurzel gelegene Iristheil der Hornhaut-Hinterfläche sehr genähert, fast anliegend, jedoch nie dieselbe berührend.

Der Ciliarmuskel ist gut entwickelt, sein Gewebe normal. Die Ciliarfortsätze sind stark gegliedert und mächtig entwickelt, doch übersteigen sie nicht ein gewisses Maass, das man häufig an normalen Augen trifft. In ihrem Gewebe ist weder eine Schwellung oder Auflockerung, noch an ihren Gefässen eine Wandveränderung oder besondere Blutfülle zu bemerken. Nur in den hintersten, flachen Antheilen trifft man häufig auf Capillaren und kleine Venen, welche eine auffallende Menge von Leukocythen enthalten.

Die Stellung der Ciliarfortsätze weicht insoferne von der Norm ab, als sie durch jene Zonulafasern, welche sich an der vorderen Linsenkapsel inseriren und welche mit ihnen fest verbunden sind, nach vorne gezogen werden und sich so der Iris-Hinterfläche sehr stark annähern, selbe stellenweise sogar berühren. Dieses Verhalten, welches in allen Meridianen in ziemlich gleichem Grade nachzuweisen ist, wird veranlasst durch ein deutlich erkennbares Vorrücken der Linsen-Vorderfläche gegen die Cornea und davon abhängiges Breiterwerden des Petit'schen Raumes. Hiemit in Causal-Nexus besteht ein Seichterwerden der vorderen Kammer, welches ein so bedeutendes ist, dass die Distanz zwischen vorderem Linsenpol und Membran Descemetii 0·8 *mm* beträgt, während an normalen, gleichalterigen, ganz auf dieselbe Weise conservirten und weiter behandelten Augen dieselbe Distanz 2 *mm* misst. Zum besseren Verständnisse dieser topografischen Verhältnisse habe ich bei genau gleichen optischen Einrichtungen mit dem Zeichenprisma sowol einen Schnitt durch den vorderen Abschnitt des in Frage stehenden Auges, als auch den eines gleichalterigen, vollkommen ebenso conservirten und behandelten in den Contouren skizzirt, und man kann sich am besten von der Verschiebung der einzelnen Theile eine Vorstellung verschaffen, wenn man eines der beiden Bilder auf Pauspapier

nachzeichnet und dann zum Vergleiche auf das zweite Bild auflegt.[1]) Auf den Zusammenhang der einzelnen Verschiebungen werden wir später noch zurückkommen. Der Abstand zwischen Linsen-Aequator und Iriswurzel[2]) beträgt ebensoviel als im Control-Auge.

An der Linsenkapsel und an der Linsensubstanz können Structur-Veränderungen nicht nachgewiesen werden. In der letzteren sieht man die leeren Spalten, wie sie auch an normalen, in Müller'scher Flüssigkeit erhärteten Augen in der Regel zu sehen sind.

Die vordersten Abschnitte der Chorioidea zeigen keine Veränderung, mit Ausnahme des bereits bei den Ciliarfortsätzen erwähnten abnormen Inhalts der Capillaren und kleinen Venen.

Die Retina ist in dem unmittelbar an die Ora serrata anschliessenden Theile cystoid entartet.

Jener Abschnitt des Glaskörpers, welcher sich an der vordersten Bulbus-Zone befindet, ist in Nichts von einem normalen zu unterscheiden. Trotz der Anwendung der verschiedensten Färbemittel und anderer Reagentien war es nicht möglich, irgend ein von der Norm abweichendes Zeichen zu entdecken. Bei der wichtigen Stellung, die der Glaskörper in der Glaucom-Frage einnimmt, wurde zu seiner Untersuchung besondere Sorgfalt verwendet, jedoch, wie bereits erwähnt, ohne Resultat.

II. Aequatorielle Zone.

Die Chorioidea dieser Zone wurde nach Durchmusterung des ihr anklebenden Pigment-Epithels von diesem durch Abpinseln

[1]) Siehe *Fig. IIa* und *b*.

[2]) Ich messe absichtlich nicht zwischen Linsen-Aequator und Ciliarfortsatz, weil dieses Maass sehr verschieden ausfallen muss, je nachdem der Schnitt ein Ciliarkörper-Thal oder einen Ciliarfirst trifft.

befreit und dann Quadrant für Quadrant mit möglichster Sorgfalt in zwei Lamellen der Dicke nach zerlegt. Dieses Zerlegen gieng leichter von Statten als bei einer gesunden Chorioidea, wol deshalb, weil die Membran eine gewisse Lockerung ihrer Structur erlitten hatte. Aus mehreren Stellen eines jeden Quadranten wurden kleine Stückchen zur Anfertigung von feinen, quer auf die Längsrichtung der Gefässe gestellten Durchschnitten reservirt.

Die Stämme der Ciliarnerven wurden aus der Suprachorioidea herauspräparirt, soweit es möglich war, und gesondert untersucht.

An den Flächenpräparaten der Chorioidea fällt dem Untersucher sogleich ein auffallender Kernreichthum sowol in der Schichte der Choriocapillaris als auch in den Schichten der mittleren und grossen Gefässe auf. Bei genauerem Zusehen stellt sich heraus, dass das Gewebe keineswegs kernreicher ist als das gesunde, sondern dass der Kernreichthum von dem Inhalte der Gefässe herrührt. Die Capillaren sowol als die kleineren und mittleren Venen, theilweise auch die grossen Venen-Aeste, zeigen in ausgedehnten Strecken, zwischen welchen hie und da kleine normale Inseln liegen, ihren Inhalt in der Weise geändert, dass in dem Blute die weissen Blutkörperchen, und zwar mono- und polyuncleäre Formen, vorherrschen, ja ganze Capillarstrecken überhaupt nur Leukocythen enthalten. Die Arterien enthalten entweder Blut von normaler Mischung oder sind leer. Oft kann man sehen, wie eine kleine Arterie, mit normalem Blute gefüllt, sich in Capillaren auflöst, deren Mehrzahl nur mehr einzelne rothe Blutkörperchen neben zahlreichen weissen führt.

Dieser Zustand der Gefässe, welcher mit keiner sichtbaren Veränderung der Gefässwände einhergeht, ist am intensivsten ausgebildet in den beiden oberen Quadranten, erstreckt sich aber, wenn auch in weniger bedeutendem Maasse, auch auf die

beiden übrigen Quadranten. Nur in den hintersten Antheilen dieser Zone konnten in den beiden oberen Quadranten ausser der eben besprochenen Abnormität im Gefässinhalte auch noch an wenigen Stellen kleine Herde von Exsudat-Zellen, um kleinere Venen angeordnet, nachgewiesen werden.

An Querschnitten der Chorioidea konnte man ebenfalls sehen, dass die Gefässwände intact sind, dass die überwiegende Mehrzahl der weissen Blutkörperchen dem Endothelrohre innen anklebte, dass aber allerdings in den grösseren Gefässen auch der übrige Theil der Blutsäule ungewöhnlich viele Leukocythen enthielt. Uebrigens sind die meisten Querschnitte mittlerer Venen so flache Ellipsen, dass fast die gesammte Blutmenge randständig wird.

An solchen Querschnitten sieht man überdies, dass die Dicke der Chorioidea grösser ist als in normalen Augen, und zwar kommt diese Dickenzunahme auf Rechnung einer Vergrösserung der Distanz zwischen Choriocapillaris und der Schichte der mittleren Gefässe.

Die Zwischenräume zwischen den Capillarschlingen sowol als auch das Netzwerk zwischen der Capillarschicht und den mittleren Gefässen sind mit einer feinkörnig geronnenen, sich mit Eosin färbenden Masse zum grössten Theile erfüllt, und kann man dieselbe Masse auch innerhalb der perioasculären Scheiden kleiner und mittlerer Venen nachweisen. In den hinteren Antheilen der beiden oberen Quadranten fand ich ausserdem noch kleine, ganz frische Herde emigrirter Leukocythen kleinen Venen-Aestchen unmittelbar angelagert.

Die Nerven-Aeste der Suprachorioidea wurden, soweit es möglich war, isolirt herauspräparirt und sowol in Bezug auf das Nervenmark als auch auf den Axen-Cylinder mit den üblichen Methoden genau untersucht, ohne irgendwelche Veränderungen

constatiren zu können. Ebensowenig konnte ich solche an den innerhalb der Chorioidea verlaufenden Zweigen nachweisen.

Das Pigment-Epithel der Retina ist vollkommen intact, die einzelnen Zellen wenig pigmentirt.

Die Retina dieser Zone, an äquatoriellen Querschnitten und kleinen Flächen-Präparaten untersucht, zeigte alle Schichten bis auf die theilweise in Zerfall begriffenen Stäbchen und Zapfen (Leichen-Erscheinung) vollkommen normal. Die Wandungen der Retinal-Gefässe intact, ihr Inhalt zeigt nirgends die an den Gefässen der Chorioidea beschriebenen Abnormitäten der Mischung.

Auch die Sclera zeigte keinerlei Unterschied gegenüber von Lederhäuten normaler gleichalteriger Augen, mit Ausnahme ihrer äussersten Schichten, die etwas kernreicher erscheinen und um deren Gefässe häufig kleine frische Herde zelligen Exsudates angetroffen wurden. Jene Stücke der Sclera, welche die Vortex-Emmissarien enthielten, wurden in Serien-Schnitte möglichst senkrecht auf die muthmaassliche Verlaufsrichtung des Emmissariums zerlegt und ergab die Untersuchung dieser Serien:

Der Vortex innen unten beginnt mit zwei Aesten, welche sich erst im letzten Drittheile des Scleral-Canales vereinigen. Beide Aeste zeigen eine sehr zarte Endothelschichte, und sind die Bindegewebs-Balken, welche sich im ersten Drittheile des Scleral-Canales zwischen Venenwand und dem Scleralgewebe ausspannen, sehr fein gebildet und mit regelmässigem Endothel versehen. Beide Aeste ermangeln grösstentheils ihres Blutinhaltes, nur stellenweise findet man im Anfangstheile in den seitlichen Buchten des Lumens kleine Häufchen von Leukocythen der Innenwand ankleben.

Der Vortex aussen unten unterscheidet sich von dem eben beschriebenen nur dadurch, dass er mit drei kleinen Aesten beginnt, von denen sich zwei schon im Anfange des Scleral-

Canales vereinigen, um im mittleren Drittheile auch den dritten aufzunehmen. Auch hier ist die Venen-Wand und das umgebende Gewebe normal.

Der Vortex innen oben wird ebenfalls von drei ungleich weiten Aesten zusammengesetzt. Zwei davon von ziemlich gleich grossem Caliber betreten die Sclera nahe bei einander. Der dritte ist erheblich kleiner und beginnt an einer entfernteren Stelle. Die Wand dieses letzteren ist von seinem Eintritte in die Sclera an bis in das mittlere Drittheil des Emmissariums dicht mit Leukocythen besetzt, und findet man auch solche sowol einzeln als in kleinen Gruppen in der den Venen-Ast aussen umgebenden Lymphspalte, welche sich aber ganz deutlich sowol von der Venen-Wand als auch vom Scleral-Gewebe abhebt. Vom Beginne des mittleren Drittheiles an ist an diesem kleinsten der drei Venen-Aeste nichts Abnormes mehr wahrzunehmen; er biegt erst knapp vor der äusseren Oberfläche der Sclera ziemlich rasch in den gemeinsamen Stamm der beiden anderen Aeste ein.

Diese beiden grösseren Aeste zeigen schon bei ihrem Eintritte in die Sclera ziemlich bedeutende Veränderungen ihrer Wand und deren nächster Umgebung. An Stelle der zarten regelmässig mit Endothel bekleideten Venenwand ist eine derbe, von Kernen durchsetzte Masse getreten, welche sowol auf der chorioidealen als auf der scleralen Seite des Lumens in wechselnder Stärke 25—38 μ beträgt. Anfangs ist die Wand ziemlich gleichmässig verdickt, später treten wulstartige halbcylindrische Verdickungen auf, deren Axe in der Richtung der Gefässe verläuft, welche daher an Querschnitten als halbkreisförmige Buckel ins Lumen vorragen. Von dem zarten Balkenwerke, das normaler Weise hier die Venenwand wenigstens einseitig umgibt, ist nichts mehr zu sehen. Die Lymphspalte ist von einem dichten, nicht kernreichen Gewebe ausgefüllt, das aus knapp aneinanderliegenden

im Allgemeinen concentrisch geschichteten Faserbündeln besteht, welche in ihrer Längsrichtung dem Gefässe parallel laufen. Die Kerne liegen zumeist central in diesen Bündeln, sind aber, wie bereits erwähnt, nicht sehr zahlreich. Die in das Venen-Lumen vorragenden, zumeist der scleralen Seite der Wand angehörigen Wülste bestehen aus demselben Gewebe, nur sind sie kernreicher. Von einer Venenwand ist selbst mit den besten Hilfsmitteln (Zeiss' apochromat. homogen. Immers.) auch an sehr feinen Schnitten nichts zu finden. Nach dem Lumen zu sind diese Wandverdickungen von unregelmässigem Endothel überkleidet.[1]) Bald nach der Vereinigung der beiden Venen-Aeste nehmen diese Wandveränderungen ziemlich rasch ab, so dass beim Uebergange vom ersten ins zweite Drittheil schon eine viel geringere Wandverdickung besteht, als zu Anfang des Emmissariums. Gegen das Ende des mittleren Drittheiles jedoch beginnt der Process von Neuem an Mächtigkeit zuzunehmen, und erreicht rasch wieder eine Wandstärke von 35 μ auf der chorioidealen und 25 μ auf der scleralen Seite. Zum Schlusse des scleralen Verlaufes, schon vor der Einmündung des dritten Astes, ist die Wand wieder vollkommen normal geworden.

Den Vortex aussen oben bilden zwei, ein grosser und ein kleiner Ast, welche sich innerhalb der Sclera nicht vereinigen.

Der kleinere Ast birgt zu Anfang seines scleralen Verlaufes in dem an beiden Schmalseiten seines Lumens gelegenen Lymphspaltenwerke zahlreiche mono- und polynucleare Leukocythen. Seine Wand ist späterhin auf der chorioidealen Seite zu einem stark vorspringenden Wulste von 40 μ Stärke und ebensolcher Basis (Querschnitt) verdickt.[2]) Dieser Wulst besteht aus eben-

[1]) Siehe *Fig. III.*

[2]) Siehe *Fig. IV.*

solchem Gewebe wie die beim Vortex innen oben beschriebenen analogen Gebilde, nur ist das Gewebe hier noch kernreicher. Auch an beiden Schmalseiten des Lumens wird das letztere auf eine Breite von 55 μ (im Mittel) beiderseits durch eine ebenso gebaute Masse ausgefüllt, welche an Mächtigkeit bald an der einen, bald an der anderen Seite überwiegt und nach aussen zu bis an die Sclera reicht, so dass hier von einem seitlichen Lymphspaltenwerke nichts mehr unterschieden werden kann. Es gelingt nicht schwer, von dickeren Schnitten unter dem Präparir-Mikroscop Stücke dieser Füllmassen zu isoliren und dann zu zerzupfen. Man erhält hiebei platte Zellen mit an der Fläche vorspringendem Kerne und wenig Protoplasma, oder Trümmer von solchen Zellen. Auch hier ist von einer eigentlichen Venenwand nichts zu sehen.

Der grössere Venen-Ast zeigt ebenfalls schon bei seinem Eintritte in die Sclera ganz analoge Wandveränderungen wie die eben beschriebenen, deren Anordnung und Intensität aus *Fig. V* erhellt. Der Charakter der Verdichtungsmassen ist ganz derselbe wie der in Vortex oben innen beschriebene. Im mittleren Drittheile verliert sowol dieser, als der kleinere Ast seine Wandveränderungen und beide verlassen getrennt als vollkommen normale Gefässe die Sclera.

III. Hintere Zone.

Die hintere Zone wurde theilweise, nämlich das Gebiet der Papille, in Längsschnitte zerlegt, welche horizontal gerichtet waren. Vom Opticus-Stamme wurden ausserdem einige Querschnitte vorher angefertigt. Von den seitlich der Papille gelegenen Antheilen wurde die Chorioidea abgelöst und zu Flächenpräparaten verwendet.

Die Venen und Capillaren der hinteren Zone der Chorioidea führen ebenso wie die der äquatoriellen Zone eine Blutmasse, in welcher die Leukocythen nicht nur relativ, sondern die einzelnen Strecken der Capillaren sogar absolut überwiegen. Ausserdem bestehen um die mittleren und kleinen Venen des ganzen Gebietes, besonders in der temporalen Hälfte, kleine frische Herde zelligen Exsudates. Zumeist scheiden solche Herde das Gefäss auf eine kurze Strecke ein. Die Arterien sind fast durchwegs leer.

Das Gewebe der Chorioidea ist gelockert und hat dadurch an Dicke zugenommen, dass zwischen den Schichten der grösseren Gefässe und der Choriocapillaris feinkörnige geronnene Massen eingelagert sind.

Das Pigment-Epithel der Retina reicht in unverändertem Zustande an die Papilla nervi optici heran. Die Retina ist in der Nähe der Papille in ihrer Nerven-Faserschichte aufgelockert, die Maschen zwischen den einzelnen Faserbündeln sind erweitert, theils leer, theils mit einer feingranulirten Masse gefüllt, welche sich mit Eosin gut färbt. Die Gefässe führen normales Blut, ihre Wand ist vollkommen unverändert. Die übrigen Netzhautschichten bis auf die in geringem Grade cadaverös zerfallenen Stäbchen und Zapfen zeigen keine Veränderung.

Die Sclera weicht auch hier in ihrem Baue in Nichts von der gesunder gleichalteriger Augen ab. Die Venen ihrer äussersten Schichte zeigen in Bezug auf ihren Inhalt dieselben Eigenthümlichkeiten, wie in der mittleren Zone.

Die Durchtrittsstellen der hinteren Ciliar-Arterien, sowie der Ciliar-Nerven sind normal.

Die Papille zeigt sich schon makroscopisch am Längsschnitte des Opticus geschwellt, merklich über das Retinal-Niveau vorragend. Mikroscopisch findet man das Papillengewebe stark gelockert, die Gewebsmaschen erweitert und mit derselben fein-

granulirten Masse erfüllt, wie die innersten Retinalschichten. Gegen dieses lockere oedematöse Gewebe stechen zwei Parthien des tieferen Papillengewebes grell ab [1]), deren grössere temporal, deren kleinere nasal gelegen ist. Diese beiden Parthien zeichnen sich in ungefärbtem Zustande dadurch von ihrer Umgebung aus, dass sie eine gelbliche Farbe besitzen und aus unregelmässig verdickten Nervenfasern bestehen Diese Verdickung betrifft die einzelnen Fasern [2]), ist spindelig, kolbig oder retortenförmig. Die verdickten Stellen zeigen eine feinkörnige Struktur, welche auf Zusatz von Essigsäure verschwindet. Die Prüfung mit Farbstoffen auf Amyloid- und Hyalin-Degeneration ergab ein negatives Resultat. Bei Anwendung von Kernfärbemitteln ergibt sich, dass die ganzen Parthien keine färbbaren Kerne mehr enthalten. Die soeben beschriebenen Degenerationsherde beginnen beiderseits im horizontalen Meridiane auf der Höhe der lamina elastica chorioideae und reichen bis über die Mitte des Papillengewebes hinauf.

Die Arteria centralis retinae ist mit Blut von normaler Mischung erfüllt; das Lumen der Vene ist ober der Lamina cribrosa ein feiner Spalt geworden, dessen Wände intactes Endothel zeigen. Auch die venösen Hauptäste zeigen ein spaltförmiges Lumen bei normaler Wandung.

Die innersten Bündel der Lamina cribrosa sind nach rückwärts ausgebaucht [3]), in der Mitte den dahinter liegenden deutlich genähert. Die mittleren Bündel sind auch noch etwas nach rückwärts convex; nur die äussersten zeigen keine erhebliche Lageveränderung, und nur in diesen sind blutführende Capillaren vorhanden. Die Opticusfasern sind auch während ihres Durch-

[1]) Siehe *Fig. VId.*

[2]) Siehe *Fig. VII.*

[3]) Siehe *Fig. VI.*

trittes durch die Lamina cribrosa oedematös gelockert. Der Opticusstamm sammt seinen Scheiden und Pialseptis, wie deren Gefässe sind unverändert, eine Kernvermehrung kann nirgendwo nachgewiesen werden. An den Querschnitten des Sehnervenstammes findet man, dass nur einzelne der perifersten Bündel die Weigert'sche Nervenfärbung nicht annehmen. [1])

Hinter der Lamina cribrosa ist die Arterie strotzend, die Vene wenig mit Blut von normaler Mischung gefüllt. Der Zwischenscheidenraum ist nicht erweitert, die Arachnoidal-Bündel mit schönem Endothel besetzt.

---

[1]) Fuchs, Archiv für Ophthalm., Bd. XXXI, Abh. 1, pag. 177.

Ueber die Deutung und den Zusammenhang der vorgefundenen Veränderungen.

Die makroscopisch, wenigstens für den horizontalen Meridian, nachgewiesene Zunahme des Cornealradius, sowie die Ausgleichung des Corneo-Scleralfalzes glaube ich als einen Effect des gesteigerten intraoculären Druckes hinstellen zu können. Kein Geringerer als Helmholtz[1]) erwähnte bereits der Krümmungsänderung der Cornea bei Steigerung des intraoculären Druckes: »Ich habe nämlich gefunden, dass der Hornhautradius, abgesehen von individuellen Verschiedenheiten, von dem Drucke der Flüssigkeiten im Auge abhängt, so dass der Krümmungsradius der Hornhaut desto grösser wird, je grösser der Druck ist.« (Helmholtz untersuchte an enucleirten Augen.)

Zu demselben Resultate kommt auch Schelske[2]), wenigstens für das Centrum der Hornhaut, und konnte weiters noch constatiren, dass bei Ueberschreitung einer gewissen Druckgrenze der Hornhaut-Radius wieder abnahm. (Auch dieser benutzte enucleirte Augen.) Coccius[3]) mass an lebenden Glaucom-Augen und fand, dass im vorgerückten Alter der Radius der Hornhaut sich nicht ändere, wol aber bei jugendlichen Individuen zunehme,

[1]) Archiv für Ophthalmologie, Bd. I.

[2]) Archiv für Ophthalmologie, Bd. X, Abh. 2.

[3]) Ophthalmometrie und Spannungsmessung an kranken Augen. Leipzig 1872.

wenn der Augendruck ein gesteigerter war. Laqueur[1]) fand bei experimenteller Erhöhung des Druckes an enucleirten Schweinsaugen Abflachung der Hornhaut.

Martin[2]), Schön[3]), Pfalz[4]) fanden bei Drucksteigerung häufig perversen Astigmatismus (der am stärksten gekrümmte Meridian liegt nahe dem horizontalen). Reuss[5]) wies nach, dass nach Eserin-Einträufelung der Corneal-Radius abnahm. Endlich kommt auch Eisner[6]), der an lebenden Thieraugen experimentirte, zu dem Resultate, dass im Allgemeinen bei Drucksteigerung der Corneal-Radius zunimmt.

Mein anatomischer Befund steht mit den eben citirten klinischen und experimentellen Erfahrungen insofern im Einklange, als diese im Allgemeinen für eine Vergrösserung des Corneal-Radius mit zunehmendem Drucke sprechen; was aber das Auftreten des perversen Astigmatismus betrifft, so kann ich mich für meinen Fall darüber nicht äussern, weil nur der horizontale Meridian mit denselben normalen Augen verglichen werden konnte. Der Unterschied der Krümmungen ist aber ein so grosser, dass er füglich nicht unter die »individuellen Verschiedenheiten« einbezogen werden konnte.

Die Veränderungen der Conjunctiva bulbi mit Ausnahme des geänderten Gefässinhaltes, über dessen Bedeutung ich später sprechen werde, sind Zeichen oedematöser Durchtränkung dieser Membran. Das Fehlen des grössten Theiles des Corneal-Epithels ist wol Folge der Vorbereitung des Materiales, setzt aber immerhin eine erhebliche Lockerung des Zusammenhanges der einzelnen

[1]) Archiv für Ophthalmologie, Bd. XXX, Abh. 1, pag. 113.

[2]) Annales d'oculist., Tome XCIII, pag. 224.

[3]) Archiv für Ophthalmologie, Bd. XXXIII, Abh. 1, pag. 19.

[4]) Archiv für Ophthalmologie, Bd. XXXI, Abh. 1, pag. 217.

[5]) Archiv für Ophthalmologie, Bd. XXIII, Abh. 3.

[6]) Archiv für Ophthalmologie, Bd. XXXIV, Abh. 2, pag. 1.

Epithel-Zellen voraus, da normale Bulbi bei ganz gleicher Behandlung einen solchen Epithelverlust niemals zu zeigen pflegen. Dafür spricht auch der gelockerte Zustand des an der Hornhaut haften gebliebenen Epithelrestes. An eine cadaveröse Veränderung ist bei der kurzen Zwischenzeit zwischen Tod und Enucleation nicht zu denken. Die Lücken zwischen den Corneal-Lamellen kann man ebenfalls auf Oedöm der Hornhaut beziehen, wie man selbes sehr häufig bei Fällen von chronischem Glaucom findet. [1])

Der streckenweise Verschluss des Kammerwinkels, bedingt durch eine wirkliche Verwachsung der Iris-Vorderfläche mit den Balken des Ligamentum pectinatum, ist eine Erscheinung, die in ihrer Bedeutung für den glaucomatösen Process seit den Arbeiten von Knies und Weber vielfach discutirt wurde. Bekanntlich wird diese perifere Synechie entweder als Folge »indurirender Entzündung« der Gegend des Canalis Schlemmii aufgefasst, oder als ein Resultat des Angedrücktwerdens der Iriswurzel an die Hornhaut in Folge hyperhämischen Anschwellens der Ciliarfortsätze betrachtet. Dass die erstere Erklärungsweise für diesen Fall nicht passt, erhellt auf das Klarste aus dem Umstande, dass erstens auch nicht die geringste Spur einer Entzündung in der Umgebung des Schlemmi'schen Canales vorhanden ist und zweitens die wirkliche Verwachsung gar nicht den Kammerwinkel erreicht, sondern die Iriswurzel freilässt, während eine pupillarwärts von dieser gelegene Parthie mit der Membrana Descemetii verwachsen ist. (Siehe *Fig. I.*) Daraus folgt, dass die Verwachsung nicht vom Kammerwinkel ausgegangen sein kann, sondern von einer pupillarwärts von demselben gelegenen Stelle.

Es muss also hier, da in diesem Falle niemals eine Aufhebung der Vorderkammer durch Eröffnung stattgefunden hat,

[1]) Birnbacher und Czermak: Archiv für Ophthalmologie, Bd. XXXII, Abh. 2, pag. 76.

eine Annäherung des unmittelbar vor der Wurzel gelegenen Iris-Theiles an die Cornea zu Stande gekommen sein, bevor es zu einer Verwachsung kommen konnte. Eine solche Annäherung kann ich mir nur durch Vorschieben des fraglichen Iris-Theiles durch die Ciliarfortsätze denken; denn die Ansicht Ulrich's [1]), dass der Flüssigkeitsstrom, welcher von der hinteren in die vordere Kammer die Iris nahe ihrer Wurzel durchquere, im Stande sei, die Iris an dieser Stelle vorzuwölben, wenn ihm ein Hinderniss diesen Weg verlegt, kann ich nicht theilen, solange die Communication durch die Pupille frei ist. Es scheint mir dies dem physikalischen Grundsatze, dass Flüssigkeiten sich immer in der Richtung des geringsten Widerstandes bewegen, zu widersprechen. Auch muss noch berücksichtigt werden, dass eine Annäherung des der Wurzel zunächst gelegenen Iris-Theiles in allen Meridianen besteht, auch in jenen, wo ein Hinderniss für die freie Passage der Flüssigkeit durch die Iris, als welches man die Oberflächen-Entzündung der letzteren annehmen könnte, fehlt. Dass durch die vorgerückten Ciliarfortsätze die Iris der Hornhaut an einer bestimmten Stelle genähert wird, wird man wol annehmen müssen, und ich werde später über die Ursache des Vorrückens der Ciliarfortsätze mich näher aussprechen; aber keineswegs ist durch die Annäherung der beiden Theile ihre Verwachsung erklärt. Es muss noch ein weiteres Moment hinzukommen, welches uns begreiflich macht, warum in einem bestimmten Abschnitte aus der blossen Aneinanderlegung eine wirkliche feste Verwachsung werde, während es in den anderen Abschnitten nur bei einer Annäherung beider Theile blieb. Dieses Moment glaube ich in der Oberflächen-Entzündung der Iris gefunden zu haben, welche sich gerade in jenem Sector nachweisen lässt, in welchem auch die Verwachsung vorkommt.

[1]) Archiv für Ophthalmologie, Bd. XXX, Abh. 4, pag. 255.

Die Oberflächen-Entzündung der Iris, die ja auch in vielen alten Glaucomfällen nachgewiesen ist und unter Anderem zum Extropium des Papillar-Randes führt [1]), bildet einen Theil der auch in anderen Theilen des Uvealtractes primär auftretenden Entzündung, die bald früher, bald später auf die Iris übergreifen und manchmal ein grösseres, manchmal ein kleineres Stück derselben occupiren kann.

Wird nun, nachdem in einem Sector der Iris sich bereits Oberflächen-Entzündung entwickelt hat, aus irgend einem Grunde der Ciliartheil der Iris an die Hornhaut angelegt, so wird sich in eben jenem Sector, wo die Oberflächen-Entzündung der Iris besteht, eine Verwachsung ausbilden und die Wandungen der Kammerbucht werden dort auch dann in fester Verbindung bleiben, wenn die Ursache der Anlegung wieder geschwunden ist, während in allen übrigen Meridianen, wo die Wände der Kammerbucht an der Oberfläche entzündungsfrei sind, die Iris wieder soweit in ihre normale Stellung zurückkehren wird, als es die Ursache der Anlegung erlaubt. Dasselbe wird natürlich geschehen, wenn während der Zeit der Anlagerung sich in einem Sector die Oberflächen-Entzündung ausbildet. Man sieht ja auch an anderen Stellen des Organismus mit Endothel versehene Membranen sich berühren, ohne dass eine Verwachsung eintritt, welche aber erfolgt, so wie sich Oberflächen-Entzündungen an den sich berührenden Stellen der fraglichen Membranen etabliren. [2])

---

[1]) Knies, Archiv für Ophthalmologie, Bd. XXII, Abh. 3. — Birnbacher und Czermak: Archiv für Ophthalmologie, Bd. XXXII, Abh. 2, pag. 83.

[2]) Kuhnt (Heidelberger Versammlung 1885, Bericht pag. 117) findet es zwar räthselhaft, wenn nach Aneinanderpressen nur Cornea und Iris, nicht auch Ciliarfortsätze und Iris verwachsen. Dem gegenüber möchte ich erwähnen, dass die Iris-Hinterfläche und die Ciliarfortsätze von Epithel bekleidet sind, während die Wände der Kammerbucht Endothel tragen, und dass wenigstens in meinem Falle wol an der Iris-Vorderfläche, nicht aber an ihrer Hinterfläche und an der Oberfläche der Ciliarfortsätze Entzündung nachweisbar ist.

Der Umstand, dass man die Ciliarfortsätze gerade in jenen Meridianen näher an die Iris-Hinterfläche herangerückt, ja an derselben anliegend findet, in welchen keine Verwachsung besteht, erklärt sich ebenfalls aus dem Gesagten, weil hier die Iris den zurücktretenden Ciliarfortsätzen folgen konnte.

Nun interessirt es uns vor allem, zu erfahren, wodurch in dem beschriebenen Falle das Vorrücken der Ciliarfortsätze bedingt ist? Auf eine Anschwellung derselben etwa in Folge von Hyperhaemie oder Oedem können wir schon darum nicht zurückgreifen, weil davon doch Spuren anatomisch nachweisbar sein müssten. Man könnte allerdings dagegen einwenden, dass man ja wisse, dass selbst starke Fluxionen und in vivo sicher constatirte Oedeme im erhärteten Präparate oft kaum nachgewiesen werden können. Aber wäre dies hier der Fall gewesen, so müssten cessante causa auch die vorgerückten Processus ciliares nicht mehr nachzuweisen sein. Weiters aber sehen wir bei genauer Erwägung der Topographie dieser Gegend [1]), dass die Ciliarfortsätze gar nicht vergrössert, sondern nur vorwärts geschoben respective gezogen sind. Dieses Vorziehen nun findet wieder seinen Grund in der Zunahme des axialen Durchmessers der Linse und der Abrundung ihres Aequators. Hiedurch werden die beiden Theile der Zonula, jener, welcher sich vor, und jener, welcher sich hinter dem Aequator an die Kapsel ansetzt, weiter auseinandergerückt, und weil der hintere Antheil der Zonula nicht zurückgewichen ist, musste ihr vorderer Theil und mit ihm die Ciliarfortsätze nach vorne rücken. Ueber die Ursache dieser Formveränderung der Linse kann ich mich nicht bestimmt äussern, will aber darauf hinweisen, dass durch ein vermehrtes und wol auch verändertes Transsudat in die hintere Kammer die Möglich-

[1]) Man lege eine auf Pauspapier hergestellte Copie von *Fig. IIa* so auf *Fig. IIb*, dass Cornea und Ende der Kammerbucht übereinstimmen.

keit zu vermehrter Flüssigkeitsaufnahme von Seite der Linse und hiedurch zur Aenderung ihrer Form geboten sein könnte.

Diese Vorstellung wird gestützt durch die Befunde von Deutschmann[1]), O. Becker[2]), Kamotzky[3]), welche bei Cataracta diabetica durch vermehrte Flüssigkeitsaufnahme Volumszunahme der Linse constatirten. Auch sagt Schnabel gelegentlich eines Vortrages über »Glaucom und Iridectomie«[4]): »Die Verflachung der Vorderkammer ist wahrscheinlich bedingt durch eine Veränderung der Linsenform.« Eine nähere Begründung dieses Satzes konnte ich nicht ausfindig machen.

Die Form der Linse muss ohne Berücksichtigung gleichzeitig eingetretener anderer Umstände in dem untersuchten Auge eine Zunahme der Refraction bedingt haben Eine solche ist zwar natürlicher Weise im vorliegenden Falle nicht zu constatiren gewesen wegen der Trübung der Medien und des Verfalles der Sehschärfe, sie kommt auch nur in seltenen Fällen im Verlaufe des Glaucoms vor, und es wäre möglich, dass sie hier durch Zunahme des Hornhaut-Radius übercompensirt worden sei.

Die Annahme Schön's[5]): »Glaucoma acutum entsteht, wenn durch ungleichmässiges Insuficientwerden die Ciliarmuskelfasern nicht gleichmässig versagen, sondern zuerst die inneren Meridional- und die Ringfasern insuficient werden. Das Linsensystem wird nicht mehr zurückgehalten, drängt nach vorne und bewirkt den Verschluss der Abflusswege im Kammerwinkel.« kann für diesen Fall nicht gelten, da keineswegs das ganze Linsensystem vor-

[1]) Archiv für Ophthalmologie, Bd. XXXIII, Bd. 2.

[2]) Zur Anatomie der gesunden und kranken Linse. Wiesbaden 1883. Tafel V, Fig. 24 Tafel VI, Fig. 25 und 26

[3]) Archiv für Augenheilkunde, Bd. 17. pag. 48.

[4]) Anzeiger der k. k. Gesellschaft der Aerzte. Wien. Sitzung vom 12. November 1877, pag. 22.

[5]) Archiv für Ophthalmologie, Bd. XXXIII, Abh. 1, pag. 240.

rückte, sondern nur die Linse in ihrem axialen Durchmesser zunahm.

Dass diese Formveränderung des Linsen-Aequators etwa ein Product der Conservirungsmethode sei, lässt sich nicht annehmen, da es unverständlich wäre, wieso gerade in diesem Falle eine Linsenquellung hätte stattfinden sollen, während in hundert anderen Fällen bei genau derselben Conservirungsmethode eine solche Veränderung nicht vorkommt.

In den Capillaren, kleinen und mittleren Venen der Chorioidea, und zwar in allen ihren Abschnitten vom flachen Theile des Ciliarkörpers bis zum Foramen opticum Chorioideae, obwol nicht in allen Quadranten in derselben Intensität, finden wir eine abnorme Anordnung und Zusammensetzung der Blutsäule. Auf grosse Strecken hin ist die Innenwand der genannten Gefässe von Leukocythen besetzt, und die letzteren bilden einen gegen die Norm überwiegenden Blutbestandtheil, während in den Arterien, zumeist auch in den grösseren Venen, vollkommen normale Blutsäulen vorhanden sind. Dieser Umstand beweist zur Evidenz, dass man es nicht etwa mit einer im Allgemeinen abnormen Blutmischung — höchstgradiger Leukocythaemie — zu thun hat. Da die Abnormität nicht in der Beschaffenheit der Blutbestandtheile besteht, muss sie in der Gefässwand gesucht werden. Eine Alteration dieser kann uns das massenhafte Ankleben der Leukocythen erklären; denn es lässt sich nicht gut annehmen, dass die weissen Blutkörperchen während des Durchströmens gewisser Gefässbezirke plötzlich eine abnorme Klebrigkeit erlangen sollten, welche ihnen in der knapp daneben liegenden Strecke wieder abhanden kommt.

Ausser dieser Vermehrung und Randstellung der weissen Blutkörperchen in den Capillaren und Venen findet man noch ein vermehrtes eiweissreiches Exsudat in dem Gewebe der Chorio-

idea. Celluläre Exsudation ist jedoch nur an einzelnen Stellen, zumeist in der hinteren Zone, vorhanden.

Die eben beschriebenen Veränderungen der Chorioidea: Randstellung und Vermehrung der weissen Blutkörperchen, eiweissreiches Exsudat in das umliegende Gewebe neben spärlicher Emigration weisser Blutkörperchen, bestimmen das Bild seröser Entzündung. Dabei will ich nicht entscheiden, ob wir es nicht mit dem Vorstadium eines zelligen Infiltrates zu thun haben, denn die Beobachtung der experimentellen Entzündung lehrt uns, dass Randstellung der weissen Blutkörperchen und seröse Transsudation der Emigration vorausgehen.

Ich glaube also, den Befund, wie er vorliegt, als diffuse seröse Chorioiditis bezeichnen zu können, obwol der Befund an dem Gefässinhalte an sich auch in den heute sehr erweiterten Begriff der Trombose einbezogen werden könnte. Am Wesen der Sache dürfte, wie ich glaube, wenig geändert werden, ob man sie nun mit dem einen oder anderen Namen bezeichnet; das Wichtigste bleibt die Veränderung der inneren Gefässoberfläche an einzelnen Abschnitten der Blutbahn, welche das Haftenbleiben der Leukocythen begründet.

Auch Sattler[1]) beschreibt einen ganz analogen Vorgang als Anfangsstadium der Chorioiditis: „In diesem Stadium hat die Zahl der weissen Blutkörperchen in den Capillargefässen beträchtlich zugenommen, ja man kann selbst ausgedehnte Strecken der Capillarverzweigung vollständig oder nahezu vollständig von farblosen Elementen infarcirt finden. Auch kleine und mittlere Venen erscheinen nicht selten von einer abnormen Menge weisser Blutkörperchen erfüllt, ihre Scheiden aber bleiben noch von Infiltration frei oder enthalten doch nur eine verhältnissmässig

[1]) Archiv für Ophthalmologie, Bd. XXII, Abh. 2, pag. 43.

geringe Anzahl von Zellen.“ Derselbe Autor [1]) erwähnt bei der Beschreibung eines Glaucomfalles: „. . . . . die Wand der Gefässe (in der Chorioidea) intact, in ihrem Lumen fanden sich weisse Blutkörperchen in abnorm reichlicher Menge.“

Auch ausserhalb des Uvealtractes finden wir ganz dieselbe Anomalie an den Gefässen des Episclera; ich hebe dies absichtlich hervor, um dem beliebten Einwande zu begegnen, dass die anatomischen Veränderungen in der Chorioidea im Glaucom nur Folgen des gesteigerten intraoculären Druckes seien, denn es wird niemand behaupten können, dass die Venen und Capillaren der Episclera dem Binnendrucke des Auges ausgesetzt seien.

Die beiden unteren Vortex-Venen zeigen weder in ihrer Wand, noch in deren Umgebung erhebliche Veränderungen, während die beiden oberen, wenigstens streckenweise, als pathologisch angesehen werden müssen. Der Vortex innen oben zeigt in einem seiner drei Aeste Randstellung der weissen Blutkörperchen und in dem ihn umgebenden Lymphraume vermehrte Exsudat-Zellen. Das erstere lässt uns in ihm eine ähnliche Wandveränderung vermuthen, wie wir sie in den Venen der Chorioidea besprochen haben. Das letztere kann uns nicht Wunder nehmen, wenn wir bedenken, dass in jenem Abschnitte der Chorioidea, dem dieser Vortex angehört, unläugbare Entzündung, wenn auch nur mit geringfügiger Emigration, vorhanden ist. Die beiden übrigen Aeste zeigen in ihrem getrennten Verlaufe und auch nach ihrer Vereinigung zu einem gemeinsamen Stamme Wandverdickungen, welche ihrer Beschaffenheit nach nur als Endothelwucherungen aufgefasst werden können. Dass es sich hier nicht etwa um eine in das Gebiet des Physiologischen fallende geringe Dickenzunahme der Wand handelt, sehen wir daraus, dass die

[1]) Anzeige der k. k. Gesellschaft der Aerzte, Wien, December 1875, pag. 39.

eigentliche Wand an solchen Parthien nicht nachweisbar ist; ferner dass die Verdickung nicht ausschliesslich, wenn auch im stärksten Grade, die innere Seite des Gefässes betrifft, sondern auch an der äusseren Wand angetroffen wird, welche nach Fuchs[1]) eine Mächtigkeit von nur 0·004 bis 0·008 *mm* besitzt; endlich dass die Wandverdickung im Verlaufe durch die Sclera nicht continuirlich abnimmt, sondern, nachdem sie bereits ganz zur Norm zurückgekehrt ist, noch einmal zunimmt und einen ganz erheblichen Grad erreicht.

Auch in den beiden Aesten des Vortex aussen oben treffen wir auf dieselben Wandveränderungen, wie wir sie eben erörtert, nur sind sie hier noch intensiver ausgebildet. Auch hier ist der die Venen begleitende Lymphspalt entweder ganz verschwunden, oder doch wesentlich beschränkt.

Erwähnt muss noch werden, dass die besprochenen Endothelwucherungen keineswegs den Charakter eines frischen Productes an sich tragen (relative Kernarmuth), sondern jedenfalls das Ergebniss eines chronischen Processes sind.

Die Sehnerv-Papille und die innersten Schichten der angrenzenden Netzhaut befinden sich im Zustande deutlichen Oedems; ausserdem finden wir noch an zwei getrennten, nicht unbeträchtlichen Parthien des Sehnerven-Kopfes Degenerations-Erscheinungen der marklosen Fasern. Aehnliche Degeneration der marklosen Sehnerven-Fasern beschreibt bereits H. Müller[2]). Er fand in zwei Fällen, wovon der eine ein nicht weiter bestimmtes Netzhautleiden mit weissen Flecken, der andere eine Retinitis albuminurica darstellte, kolbige, retortenförmige unregelmässige Verdickungen der Nerven-Primitivfasern von gelblichem Aussehen ohne Kerne. Eine Beschreibung, die vollkommen auf meinen Fall

[1]) Archiv für Ophthalmologie, Bd. XXX, Abh. 4, pag. 35.

[2]) Archiv für Ophthalmologie, Bd. IV, Abh. 2, pag. 42.

passt. Auch Leber[1]) erwähnt denselben Befund bei Retinitis albuminurica. Das Fehlen der Amyloid- und Hyalin-Reaction, sowie der Zeichen fettiger Degeneration, endlich das Verhalten gegenüber der Essigsäure deuten auf einen Zustand, den wir unter dem Namen trüber Schwellung oder parenhymatöser Degeneration zumeist in parenhymatösen Organen kennen. Bei der noch mangelhaften Kenntniss, die wir von der Degeneration markloser Nervenfasern haben, wage ich es nicht, zu entscheiden, ob der vorliegende Zustand der parenhymatösen Degeneration beizuzählen sei.

Den nächsten Grund für das Oedem der Papille und der anliegenden Netzhaut-Parthien, welches mit der Lamina cribrosa streng abgeschnitten ist, ersehen wir in dem durch Compression der kleinen Gefässe in der Lamina cribrosa gegebenen Stromhindernisse. Ob diese Compression eine directe Folge des gesteigerten intraoculären Druckes oder erst durch die Formveränderung der Lamina cribrosa, also indirect durch den gesteigerten intraoculären Druck, bedingt ist, lässt sich mit Bestimmtheit nicht entscheiden; doch spricht für die letztere Annahme der Umstand, dass eine directe Compression der Capillaren und kleinen Venen innerhalb der festen und strammgespannten Lamina-Bündel schwer anzunehmen ist.

Die schlechte Versorgung des Sehnerven-Kopfes mit Nährmaterial, auf die wir aus dem Fehlen blutführender Capillaren in denselben und in den vordersten Bündeln der Siebmembran schliessen, ist mit grösster Wahrscheinlichkeit — vielleicht in Verbindung mit dem Oedeme — Ursache der Nerven-Degeneration.

Es ist kaum anzunehmen, dass das Oedem allein, und selbst bei langer Dauer, eine derartige Veränderung der marklosen

[1]) Graefe-Saemisch, Handbuch der gesammten Augenheilkunde, Bd. V, pag. 575.

Opticusfasern zur Folge haben könne, denn in sehr vielen Augen mit Oedem der Papille aus cerebraler Ursache, die ich anatomisch zu untersuchen Gelegenheit hatte, habe ich niemals etwas Aehnliches gesehen. Besonders muss noch hervorgehoben werden, dass von einer nachweisbaren Entzündung im Sehnerven-Kopfe keine Spur vorhanden ist. Auch sind der ganze Opticus-Stamm, von der Lamina cribrosa an, sowie seine Scheiden vollkommen normal, und daher für ein nebenhergehendes, zufällig complicirendes Sehnervenleiden absolut kein Anhaltspunkt vorhanden.

Die Lamina cribrosa ist leicht nach hinten ausgebogen, ihre Lagen sind einander genähert. Es kann diese Formveränderung gewiss nur Resultat des intraoculären Druckes sein, da ein anderer Grund hiefür aus dem ganzen anatomischen Befunde nicht zu ersehen ist. Vergleicht man ferner die Längsschnitte des Sehnerven-Kopfes mit solchen, welche Augen mit experimentell gesteigertem Binnendrucke entnommen sind, so bemerkt man die Lamina cribrosa betreffend ein ganz analoges Verhalten. [1])

Ophthalmoscopisch dürfte eine Papille, wie wir sie eben beschrieben, gewiss grosse Aehnlichkeit haben mit jenen Papillitisformen, die sich der Atrophie nähern: die verwaschenen Grenzen, geringe Elevation, Trübung und Blässe des Papillengewebes sprechen dafür.

Es wurden von verschiedenen Seiten frische Glaucomfälle publicirt, wo man Papillitis ophthalmoscopisch diagnosticirte. Ein solcher von Webster Fox und Brailey [2]) wurde auch anatomisch untersucht. Man fand aber hier nicht unbedeutende Entzündungs-Erscheinungen im Papillengewebe und im Sehnerven-Stamme;

[1]) Näheres siehe Birnbacher und Czermak: Archiv für Ophthalmologie, Bd. XXXII, Abh. 2, pag. 124.

[2]) Ophthalm. Hospit. Reports. Vol. X, part. II. (A case of Glaucoma precedet by optic neuritis.)

auch war Verdickung und Infiltration der Wand der Central-Arterie vorhanden. Dieser Befund lässt annehmen, dass man es hier, wie auch der Titel der Arbeit sagt, mit einem Glaucom zu thun habe, das ein an Neuritis optica leidendes Auge befallen.

In einem von Hirschberg[1]) mitgetheilten Falle, von dem wir nur die klinische Beschreibung besitzen, ist zwischen der Constatirung der „Atrophia partialis nerv. opt. e neuritide" und dem Ausbruche des Glaucoms 1874 bis 1880 ein so langer Zeitraum verstrichen, dass man hier wol auch nur ein Zusammentreffen zweier Krankheiten annehmen muss. Aber auch als Theil des Glaucom-Krankheitsbildes dürfte eine vorübergehende Schwellung der Papille nicht zu selten sein. Jakobson[2]) beschreibt einen Fall, welcher vierzehn Tage nach Iridectomie wegen Glaucoma acutum folgenden ophthalmoscopischen Befund zeigte: „Medien klar, Grenzen der Papille durch weisse, in die Retina ausstrahlende Trübung verdeckt, weder Scleral- noch Chorioideal-Ring sichtbar, Niveau das der Retina, Farbe der ganzen Oberfläche gleichmässig weiss, so dass auch der Central-Canal fehlt, Arterien und Venen eng, in der Retina etwas weiter, kleine Gefässe fehlen, Transparenz der Papille aufgehoben."

Ferners sagt Mooren[3]): „Grosse Erfolge erzielt die Iridectomie gleichfalls in jenen Fällen, die man als glaucomatöse Chorioiditis bezeichnen kann. Trotz grosser Härte des Bulbus ist die Excavation manchmal kaum angedeutet, aber immerhin hat der Augengrund, besonders in der Nähe des Opticus, ein rothes verwaschenes Aussehen." Weiters derselbe Autor[4]): „Die Verwandschaft zwischen schleichender Neuritis optica und glaucoma-

[1]) Centralblatt für Augenheilkunde, 1881, pag. 440.

[2]) Archiv für Ophthalmologie, Bd. XXXIV, Abh. 1, pag. 190.

[3]) Ophth. Mittheilungen, 1873, pag. 53.

[4]) Beiträge zur klinischen und operativen Glaucom-Behandlung, Düsseldorf 1881, pag. 20.

tösem Charakter des Krankheitsbildes ist unendlich häufiger, als man bisher angenommen hat."

Der Güte meines Freundes Purtscher verdanke ich eine Krankengeschichte, welcher ich folgende Daten entnehme: Links besteht Glaucoma chronicum mit deutlicher Excavation. Rechts 28. März 1883: enge Vorderkammer, $S = \frac{6}{6}$, Lichtsinn normal; Sehnerv stark geröthet, ein Bild, das an Neuritis erinnert. Am 4. März 1889 wurde die Iridectomie wegen chronischem Glaucom blanden Charakters nach oben ausgeführt. Augenspiegelbild: typische, tiefe Total-Excavation des blassen Sehnerven.

Auch aus eigener Erfahrung kann ich zwei Fälle beibringen. Der eine zeigte bei klaren Medien, $T + 1$, $S = \frac{5}{10}$ mit $+ \frac{1}{30}$, Arterien-Puls auf der blassen, verwaschenen und leicht geschwellten Papille. Patientin wollte in die Operation nicht einwilligen, wurde jedoch später anderorts iridectomirt. Ich hatte nicht die Gelegenheit, später die Patientin zu sehen. Der andere Fall betraf ein Glaucoma acutum. Der Augengrund wegen trüber Medien nicht sichtbar. Als sich nach der acht Tage auf den ersten Insult folgenden Iridectomie die Medien geklärt hatten, sah ich eine verwaschene, leicht geröthete Papille. Nach 1 ½ Monaten konnte ich eine seichte Total-Excavation (im ophthalmoscopischen Sinne) constatiren, ohne dass die durch die Iridectomie erreichte Sehschärfe abgenommen oder das Gesichtsfeld sich eingeschränkt hätte.

Jakobson[1]) findet die von ihm als entzündlich bezeichneten Veränderungen an der Papille für nicht vereinbar mit den Drucktheorien. Die von mir anatomisch beschriebene Papille müsste, wie mir scheint, ophthalmoscopisch gewiss sehr ähnlich ausgesehen haben wie der citirte Fall Jakobsohn's; und doch fand ich für eine Entzündung keinen Anhaltspunkt.

[1]) l. c.

Noch weniger natürlich stimmt mein Befund mit dem von Mooren [1]) supponirten central bedingten Neuritisformen.

Ob in solchen Fällen, wo im Anfangsstadium des Glaucoms ophthalmoscopisch eine geschwellte Papille nachgewiesen werden kann, immer schon eine Ausbauchung der Lamina cribrosa besteht, lässt sich natürlich ohne Section nicht constatiren. Aber immerhin kann der von mir erbrachte anatomische Befund der Papille zur Erklärung eines Theiles jener Fälle herbeigezogen werden, wo nach Normalisirung des Druckes nachträglich sich Excavation der Papille einstellte und welche bisher häufig als Gegenbeweise gegen die Druck-Excavation dienen mussten.

Es ist klar, dass derartig degenerirte Parthien der Opticusfasern, wie ich sie eben beschrieben, einer Regeneration unfähig sind, daher gewiss früher oder später atrophiren müssen. Nun wäre es nur noch nothwendig, anzunehmen, dass es Fälle geben kann, wo ein grösserer Antheil der Papillenfasern derartig degenerirt, so muss später einmal trotz normalen Druckes, ja wenn es gar keinen intraoculären Druck gäbe, ein grosser Theil der Sehnervenfasern atrophiren. Wenn nun, was ja auch ganz naheliegend ist, die Lamina cribrosa stärker nach hinten ausgebaucht war — dies lässt sich bei Schwellung der Papille nicht constatiren, aber auch nicht läugnen —, so muss allmälig eine tiefe Excavation resultiren. Diese kann ophthalmoscopisch randständig erscheinen, oder es wirklich sein, wenn nämlich alle Opticusfasern der Degeneration verfielen. [2])

---

[1]) Archiv für Augenheilkunde, Bd. XIII, pag. 357.

[2]) Ich verweise in Bezug auf die Vorgänge bei der Excavationsbildung hier auf: Birnbacher und Czermak, Archiv für Ophthalmologie, Bd. XXXII, Abh. 2, pag. 26 u. f. f. Die in dem beschriebenen Falle nachgewiesene Degeneration der Opticusfasern in der Papille macht die dort gezogenen Consequenzen noch plausibler.

Schlussbemerkungen.

Es wäre gewiss verlockend, die Beschreibung der Veränderungen, die ich in diesem Falle vorgefunden, mit einer neuen Theorie über das Wesen des acuten Glaucoms abzuschliessen, oder wenigstens die gangbarsten Glaucom-Theorien einzeln vorzunehmen und an dem Befunde zu prüfen. Für das erstere ist mir die Frage denn doch zu ernst, und ich will kein schlechtes Beispiel geben für die der Sache gewiss nicht förderliche Gewohnheit, aus einem Falle oder wol auch nur aus einem Symptome mit mehr oder weniger Phantasie ein schwankes Theorie-Gebäude aufzuführen. Das zweite aber überlasse ich lieber den Erfindern, respective Vertretern der einzelnen Theorien selbst.

Die Consequenzen also, welche zu ziehen ich mich für berechtigt halte, beziehen sich nur auf den in Rede stehenden Fall, und es wird noch mancher anatomischen und klinischen Bestätigungen bedürfen, um sie vielleicht auf einzelne Gruppen des acuten Glaucoms ausdehnen zu können. Dass man jemals für das klinische Bild des acuten Glaucoms eine einheitliche anatomische Grundlage wird finden müssen, ist gewiss nicht nothwendig; denn ebenso wie bei dem Bilde des chronischen Glaucoms können auch bei dem des acuten verschiedene anatomische Vorgänge, oder dieselben Vorgänge in verschiedener Anordnung und Zeitfolge dieselben klinischen Symptome liefern.

Auch werde ich nur jene klinischen Symptome, welche in meinem Falle wirklich intra-vitam constatirt wurden, durch die gemachten anatomischen Wahrnehmungen zu erklären versuchen.

Vor Allem muss es uns auffallen, dass die anatomische Beschreibung von Gewebsveränderungen spricht, welche aller Erfahrung nach eine viel längere Dauer zu ihrer Entwickelung in der vorgefundenen Weise nothwendig haben, als die wenigen Tage sind, die zwischen Ausbruch des Glaucoms und Section verstrichen, dass also bereits zu einer Zeit, wo der glaucomatöse Anfall noch nicht erfolgte, das Auge also, klinisch gesprochen, gewiss nicht an Glaucom litt, sich intraoculare Processe abspielten, welche wir mit einiger Berechtigung in Zusammenhang mit der später auftretenden Erkrankung bringen können. Ich meine nämlich die Endothelwucherungen an den Emmissarien der Vortex-Venen. Dass solche Wucherungen für den Glaucom-Process gleichgiltig seien, etwa nur die Bedeutung seniler Veränderungsn besässen, wird man wol nicht gut behaupten können, nachdem von Czermak und mir [1]) solche Endothelwucherungen als ein sehr häufiges Vorkommniss bei Glaucoma chronicum nachgewiesen wurden und andererseits trotz eifrigsten Nachsuchens in zahlreichen gesunden Augen seniler Personen auch nicht einmal eine Andeutung dieses Processes gefunden wurde. Dem klinisch constatirbaren Glaucom-Ausbruche gehen also intraoculäre Processe voraus, von deren Bestand wir uns wahrscheinlich im Leben nicht werden überzeugen können. Denn die Venen-Lumina sind zwar in geringem Grade durch die vorspringenden Wülste beschränkt, die Rückfiltration innerhalb des Verlaufes der Venen-Aeste durch die Sclera ist in den von dem Processe ergriffenen Aesten zum mindesten sehr behindert, wenn nicht ganz aufgehoben; aber ich glaube,

[1]) l. c.

dass man annehmen darf, die hiedurch für Venenblut und Lymphe gesetzten Stromhindernisse lägen nicht ausserhalb der Möglichkeit einer Compensation, solange die Circulations-Verhältnisse im Uebrigen normale sind. Die Veränderungen an den Venen-Emissarien sind nicht so bedeutend, dass man auf ihre Existenz im Leben durch merkliche Drucksteigerung aufmerksam gemacht werden müsste. Erst wenn andere Momente entweder des vermehrten Zuflusses oder des gehemmten Abflusses, sei es für Blut oder Gewebsflüssigkeit, hinzukommen, dann muss bei einem bestimmten Grade die Möglichkeit einer Compensation aufhören und die Drucksteigerung tritt plötzlich in Erscheinung.

Als ein solches Moment gesteigerter Production von Gewebsflüssigkeit glaube ich die Chorioiditis mit vorwiegend serösem Transsudate, welche den grössten Theil des Aderhautgebietes ergriffen hat, annehmen zu müssen. Dass diese Chorioiditis vorhanden ist, dürfte auch der grösste Skeptiker nach einem Blicke auf die betreffenden Präparate zugeben; dass aber eine so ausgedehnte, ein so grosses Gebiet gleichzeitig beherrschende Anomalie in der Durchlässigkeit der Wände der Capillaren und kleinen Venen ohne Einfluss auf die Quantität und Qualität der intraoculären Gewebsflüssigkeit bleiben sollte, widerspricht den Gesetzen der Filtration. Die vermehrte Zufuhr von Gewebsflüssigkeit allein muss nicht unbedingt Drucksteigerung zur Folge haben, solange sie durch vermehrte Abfuhr compensiert werden kann; sie wird aber bald zur Drucksteigerung führen müssen, wenn die Wege der Lymph-Abfuhr insufficient sind. Es wird uns daher nicht auffallen, wenn wir in einem Auge mit einer Chorioiditis von demselben Grade und derselben Ausdehnung wie im vorliegenden Falle keine Steigerung des Tonus nachweisen können, solange wir gleichzeitig die Wege für die Exfiltration offen finden. Dass in unserem Falle die Verlegung der Exfiltrations-Wege in den

Venen-Emmissarien das Vorausgehende war und die Zunahme der intraoculären Gewebsflüssigkeit in Folge der serösen Chorioiditis das Nachfolgende, erhellt mit vollster Bestimmtheit aus der Beschaffenheit der anatomischen Veränderungen an beiden Orten.

v. Wecker[1]) sagt: „Das Glaucom ist der Ausdruck einer Gleichgewichtsstörung zwischen Secretion und Excretion der Augenflüssigkeiten mit Zunahme des Augeninhaltes und des Augendruckes.“ Ich möchte diesen Satz dahin modificiren: „Die intraoculäre Drucksteigerung ist der Ausdruck einer Gleichgewichtsstörung zwischen Zufluss und Abfluss der Augenflüssigkeiten“, und glaube trotzdem der schon von v. Graefe aufgestellten serösen Chorioiditis, oder einer Chorioiditis überhaupt, einen gewichtigen Einfluss auf das Zustandekommen der Hypertonie vindiciren zu können, da eben diese Chorioiditis einmal durch Vermehrung des Transsudates, ein anderesmal durch Verlegung der Lymph-Abflusswege jene postulirte Gleichgewichtsstörung veranlassen kann. Allerdings wissen wir heute nur, dass die Chorioiditis da ist; woher sie kommt? das dürften wir noch längere Zeit nicht beantworten können. Und ich glaube nicht, dass es so bald möglich sein wird, den Wunsch zu erfüllen, den v. Wecker in seiner neuesten Arbeit[2]) ausspricht, nämlich die Micro-Organismen aufzählen zu können, welche die Entzündungs-Erscheinungen beim Glaucom hervorrufen.

Aber auch eine andere Annahme für die Erklärung des Zusammenhanges zwischen der Chorioiditis und Drucksteigerung kann nicht von vorneherein zurückgewiesen werden, wenn ich

[1]) Archiv für Ophthalmologie, Bd. XXII, Abh. 4, pag. 209.

[2]) Archives d'Ophthalmologie, Bd. No. 2, pag. 172.

auch nicht im Stande war, für dieselbe einen positiven Beweis zu meinem Befunde zu liefern. Wie es hauptsächlich von Jakobson betont wird und auch Stölting [1]) in Erwägung zieht, wäre es möglich, dass das vermehrte Transsudat aus den Gefässen des Ciliarkörpers und des vordersten Chorioideal-Antheiles dadurch zur Drucksteigerung führe, dass der Glaskörper durch vermehrte Aufnahme von Flüssigkeit anquelle und durch seine Volums-Vermehrung Ueberdruck erzeuge, auch dann, wenn das Gleichgewicht zwischen Zu- und Abfluss nicht so sehr gestört ist, dass aus direct hydrodynamischen Gründen eine Drucksteigerung resultirt.

Ich muss gestehen, dass diese Annahme durch klinische Beobachtungen (Jakobson) mir sehr plausibel gemacht wurde, und bin der Ansicht, dass ein negativer anatomischer Glaskörper-Befund sie nicht unannehmbar macht; denn wie wir Alle sehr gut wissen, befindet sich die pathologische Anatomie des Glaskörpers noch in einem sehr embryonischen Zustande.

Endlich glaube ich noch auf den Umstand hinweisen zu müssen, dass bei der Patientin, der das hier beschriebene Auge angehörte, bei der Section ausgeprägte Endocarditis sich zeigte. Ich erwähne dies darum, weil Jakobson [2]) den Klappenfehlern und Erkrankungen der Gefässwände einen Einfluss auf den Ausbruch acuten Glaucomes zuschreibt.

Was die theilweise Verwachsung der Kammerbucht betrifft, so habe ich bereits im vorhergehenden Abschnitte zu zeigen versucht, dass derselbe die Folge zweier Erscheinungen, nämlich der Vergrösserung des axialen Linsen-Durchmessers, respective der Abflachung des Linsen-Aequators, und der Oberflächen-Entzündung der Iris sei.

---

[1]) Archiv für Ophthalmologie, Bd. XXXIII, Abh. 2, pag. 211.

[2]) Archiv für Ophthalmologie, Bd. XXXII, Abh. 3, pag. 137.

Der Sector, in dem die Verwachsung besteht, ist gross genug, um aus dem durch dieselbe bedingten Abflusshindernisse für das Kammerwasser ein verstärkendes, vielleicht auch stabilisirendes Moment der Hypertonie ableiten zu können. Ich kann aber diesen Process in einem Sector der Kammerbucht nicht als der Drucksteigerung vorausgehend in gleiche Linie mit den Wucherungen des Endothels an und in den Venen-Emmissarien stellen, denn einmal trägt derselbe nicht die histologischen Charaktere eines so langen Bestandes, wie der letztere, und ist es wol denkbar, dass er sich in den sieben Tagen zwischen Glaucom-Ausbruch und Tod habe entwickeln können. Weiters aber kann ich mir bei den heutigen Ansichten über die Ernährung und den Flüssigkeits-Austausch der Linse eine primäre, nicht durch Veränderungen des Ernährungsbodens derselben eingeleitete, so rasch sich entwickelnde Formveränderung der Linse nicht vorstellen.

Ich will es nicht in Abrede stellen, dass die Annahme einer Volumszunahme der Linse in Folge vermehrter oder geänderter Saftzufuhr sehr hypothetisch ist, aber sie erscheint mir doch noch die wahrscheinlichste. Die Thatsache selbst aber steht fest, und mit ihr ihre nächsten Consequenzen, nämlich die Tiefen-Abnahme der Vorderkammer und durch das Mittelglied der Oberflächen-Entzündung des entsprechenden Iris-Sectors auch die perifere Synechie. Diese Entzündung an der vorderen Irisfläche glaube ich analog wie beim Glaucoma chronicum als eine Ausdehnung des Entzündungs-Processes auf den vordersten Theil des Uveal-Tractes ansehen zu können. Im oberen Antheile der Chorioidea ist die Entzündung am intensivsten und vorgeschrittensten, dort befindet sich auch der Iris-Sector, in welchem sich die Oberflächen-Entzündung nachweisen lässt.

Für die Functionsstörung kann, was die rapide Herabsetzung der Sehschärfe betrifft, wol in erster Linie die schlechte Blut-

zufuhr zur Netzhaut durch Compression des Lumens der Vena centralis retinae, in geringerem Grade auch die Degeneration eines Theiles der Papillenfasern und das Oedem des Sehnerven-Kopfes angeführt werden. Die concentrische Gesichtsfeld-Beschränkung findet ebenfalls durch die Degenerations-Erscheinungen und die Anhämie in der Papille die wahrscheinlichste Erklärung.

Die Störung des Lichtsinnes (Verwechselung von Blau und Grün) aber hängt mit der Chorioiditis (Mauthner) zusammen. Das Oedem der Cornea und die consecutive Auflockerung ihres Epithels gibt einen genügenden Grund ab für die im Leben constatirte rauchige Trübung und Stichelung der Hornhaut.

Dass ich endlich, trotzdem heftige Schmerzen vorhanden waren, keine Läsionen der Ciliarnerven nachzuweisen im Stande war, ist bei der kurzen Dauer des Processes nicht auffallend.

Erklärung der Tafel.

Fig. I. Schnitt aus der oberen Bulbus-Hälfte, der Kammerbucht entsprechend neben dem total verlegten Sector. *a* offenes Ende der Kammerbucht. *b* Verwachsungsstelle. (Zeichenprisma.)

Fig. II. Contourzeichnung eines Quadranten aus dem glaucomatösen Auge *(a)* und eines solchen aus dem Control-Auge *(b)*. (Zeichenprisma.)

Fig. III. Querschnitt durch den Vortex innen oben, unmittelbar nach der Vereinigung der beiden grösseren Aeste. *a* äussere, *i* innere Seite der Sclera. (Zeichenprisma.)

Fig. IV. Querschnitt durch den kleineren Ast des Vortex aussen oben im ersten Drittheile des scleralen Verlaufes. *a* äussere, *i* innere Seite der Sclera.

Fig. V. Querschnitt durch den grossen Ast des Vortex aussen oben im ersten Drittheile des scleralen Verlaufes. *a* äussere, *i* innere Seite der Sclera. (Zeichenprisma.)

Fig. VI. Längsschnitt der Sehnerven-Papille. *d* degenerirte Parthie der Papillenfasern. (Zeichenprisma.)

Fig. VII. Einzelne Nervenfasern aus den degenerirten Parthien in der Papille. (Zeiss' apochrom. homog. Immers. — Zeichenprisma.)

Fig.I.

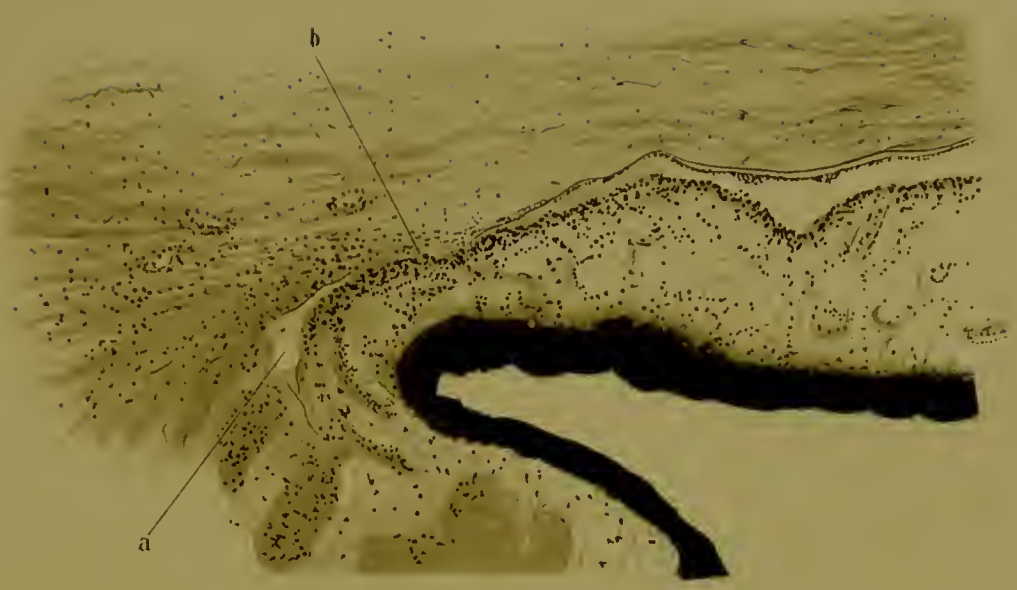

Fig.II.a.



Fig.II.b.

Fig.III.

LIT. ANST. TH. SCHNEIDER'S WEIL. PREGNER, GRAZ

Fig. IV.



Fig. V.



Fig. VII.

Fig. VI.

LITHOGRAPHIE DE MEIDER & SOHN PRESSEN, GRAZ